

## MRI Mamografija

MRM koristi tehniku magnetske rezonancije.

Radi se o izvanrednoj metodi čija dijagnostička tačnost leži oko 98% za invazivne malignome preko 4 mm. Osobito je omiljena tehnika u diferencijalnoj dijagnostici recidiva, odnosno ožiljkastih promjena na dojci, multifokalnih ili bilateralnih promjena, u procjeni preoperativnih rezultata kod neoadjuvantne primjene hemoterapije ili zračenja, kod negativnog nalaza mamografije i pozitivne punkcije limfnih čvorova aksile, kao i kod dojki s implantatima, gdje je nativna mamografija nemoćna. MRM nije metoda za redovne periodičke preglede zbog nejasne specifičnosti i visoke učestalosti pozitivnih rezultata kod dobroćudnih nalaza dojke (fibroadenom, proliferirajuća mastopatija, adenozia i upala dojke).

Računa se da je redovnim ultrazvučnim pregledima i mamografijom moguće smanjenje smrtnosti od karcinoma dojke za oko 30%.

Najvažnija poruka ovih stranica trebala bi postati motivacija za redovne kontrole dojki i općenito kontrole zdravlja. Rana dijagnostika karcinoma dojke nije stvar samo radiologa i citologa, daleko veću ulogu dobiva spoznaja da naše zdravlje stoji na raspolaganju nama samima, da smo za njega sami odgovorni i da se za njega moramo brinuti.

I na kraju, odvojite malo vremena i odredite u koju rizičnu grupaciju ulazite s obzirom na mogućnost oboljenja od karcinoma dojke – prosječnu ili onu visoku rizičnost.

SPECIJALISTIČKA ORDINACIJA  
Prim. Dr. med. Amila Halilčević, radiolog

Adresa: Slavinovići-Ušće, objekat C-9  
Telefon: 061 733 100  
e-mail: amila\_halilcevic@hotmail.com



### 12 NAJČEŠĆIH ZNAKOVA KARCINOMA DOJKE

Otvrdnuće    Uvlačenje    Erozija kože    Crvenilo i toplota    Iscjedak    Oteknuće

Kvržica

Unutarnja  
kvržica

Izražene vene

Uvlačenje  
bradavice

Asimetrija

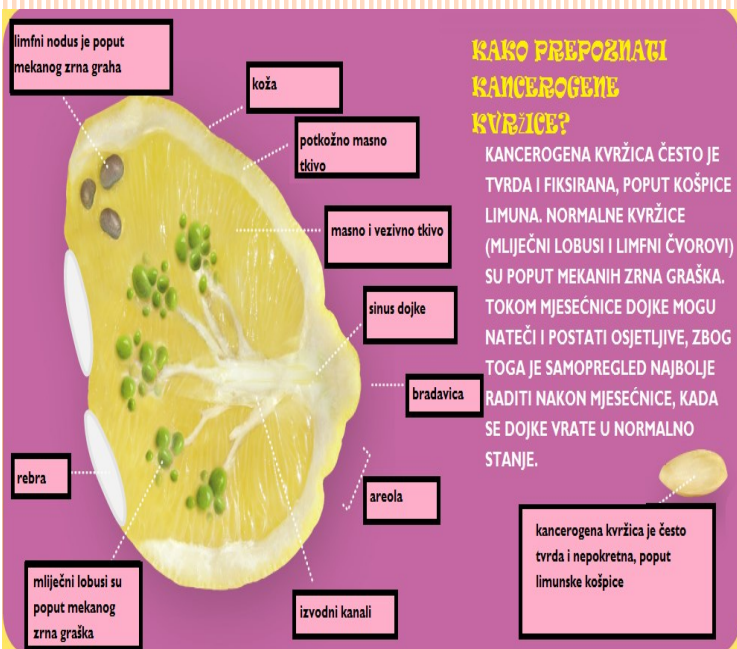
Koža kao  
narandžina kora



## PREPORUKE

Najveći broj preporuka u svijetu ogleda se u sljedećem:

- mlade djevojke trebaju početi sa samopregledom dojki već od 20. godine života (jedanput mjesečno između 5. i 10. dana menstrualnog ciklusa),
- nakon 25., odnosno 30. godine života preporučuje se jedanput godišnje obaviti klinički i ultrazvučni pregled dojki,
- s 35 godina potrebno je obaviti tzv. bazalnu mamografiju, uz ultrazvučne kontrole svakih 6 mjeseci do godinu dana. Mamografija se potom preporučuje svake dvije godine.
- nakon 50. godine života preporučuje se obaviti mamografiju jedanput godišnje.



## Ultrazvučni pregled

Ultrazvuk je od neprocjenjive vrijednosti u diferencijaciji između solidnih i cističnih promjena, kao i za razjašnjenja opipljivih kvržica u dojci. Ukoliko postoji ikakva dvojba o prirodi nalaza, pod ultrazvučnim vodstvom može se načiniti aspiracija ili biopsija kako bi se dobile nove dijagnostičke i često prognostičke činjenice.

Prava vrijednost ultrazvučnog pregleda dojki je kod mladih žena s mastopatijom, kod žena s postoperativnim ožiljcima, ožiljcima nakon terapije zračenjem, kod žena s hormonskom nadomjesnom terapijom, kao i žena sa silikonskim implantatima.

Ultrazvučna dijagnostika danas predstavlja moćno oružje u rukama radiologa i ona komplementarno, a negdje suvereno nadopunjuje područje radiološke dijagnostike.

Za precizno tumačenje slike potrebno je veliko iskustvo. Istraživanja nisu dokazala štetnost ultrazvučnih valova. Ultrazvučni pregled može se raditi i više puta u kratkom vremenskom periodu, bez limita u dužini i broju pregleda.

**Mamografija i ultrazvučni pregled dojki danas predstavljaju dijagnostičke alate koji se međusobno dopunjuju – komplementarni alati, od kojih svaki ima svoje mjesto u dijagnostici promjena dojke.**

## Mamografija

Mamografija je najučinkovitija, neinvazivna, rendgenska metoda pregleda dojki kod koje se koristi specijalno građen rendgenski aparat (mamograf).

Upotrebljava se:

- u dijagnostici nejasnih kliničkih nalaza kod simptomatskih pacijentica,

- u dijagnostici klinički okultnog karcinoma i kao dijagnostički alat kod redovnih periodičkih pregleda (screening mamografija) za rano otkriće karcinoma dojke,

- metoda probira kod asimptomatskih pacijentica.

Značenje mamografskog postupka je u mogućnosti preciznog otkrivanja promjena na tkivu dojke.

Statistički je dokazano da mamografija bilježi promjene na dojci jednu do dvije godine ranije od običnog kliničkog pregleda zasnovanog na pojavi simptoma ili opipljive kvržice.

Ovaj pregled u većini slučajeva nije bolan. Može prouzrokovati nelagodu što prvensteno ovisi o tipu dojke. Prilikom pregleda potrebno je izvršiti određeni pritisak kompresijskom pločom na dojku kako bi se dobila kvalitetnija i pouzdanija rendgenska snimka. Stoga se preporučuje obaviti mamografiju u razdoblju kad su grudi najmanje osjetljive, dakle odmah nakon menstruacije (između prvog i desetog dana menstrualnog ciklusa). Ispravno indicirana i tehnički kontrolirana mamografija ne uzrokuje karcinom dojke.

Dijagnostička tačnost ove metode procjenjuje se na 85-90%. Ako se nešto na mamogramu (rendgenska snimka dojki) naziva vjerovatno dobroćudnim izgledi da će to biti karcinom manji su od 2%. Postotak lažno pozitivnih mamograma (koji pokazuju nešto abnormalno kada toga nema) je 6 - 10%.

